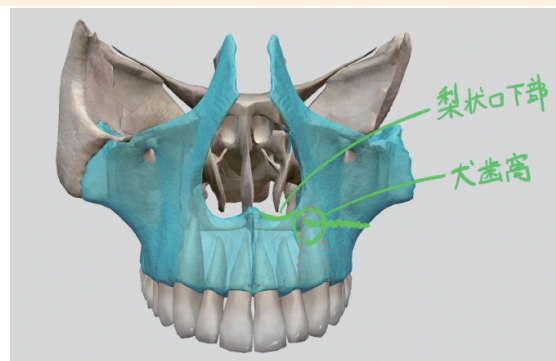


# Le Fort骨折

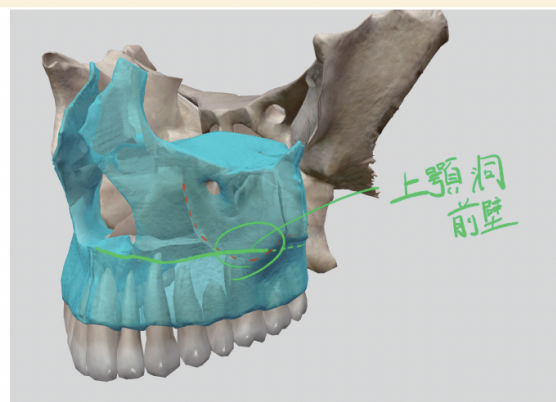
概要 ○ 上顎骨の歯槽突起部の骨折



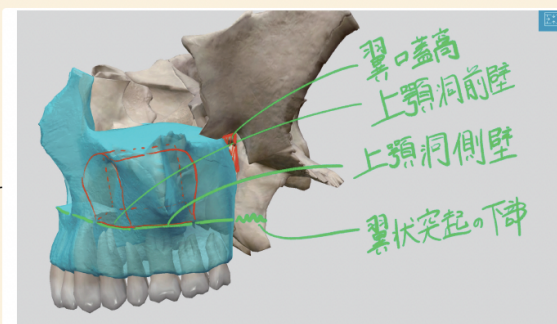
梨状口下縁と犬歯窩

骨折線 ○

LeFort I型 ○



上顎洞前壁



上顎洞側壁・翼口蓋窩・翼状突起

ケースバイケースで ○ 蝶形骨翼状突起の下部

翼口蓋窩 ○ 動画あり

症状 ○

歯や歯槽骨の損傷

腫脹 ○ 上顎歯槽粘膜

Floating Maxilla ○

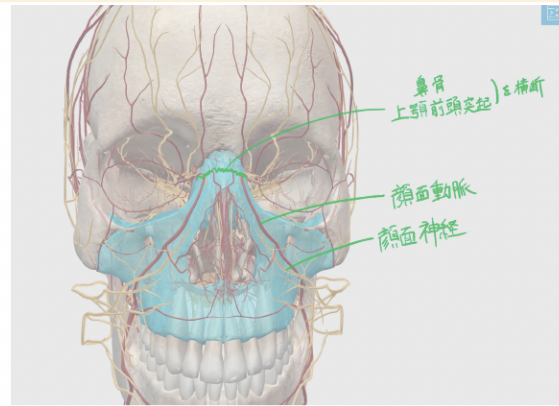
上顎前歯を指でつかんで動かすと

上顎骨や顔面中央部が一塊となり動くこと

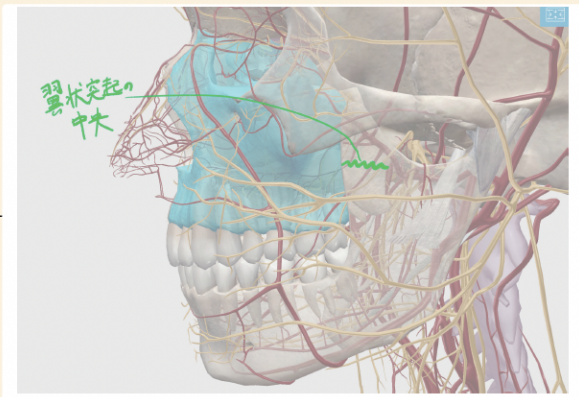
3型でもみられるけど、1型のほうがよく動く

概要

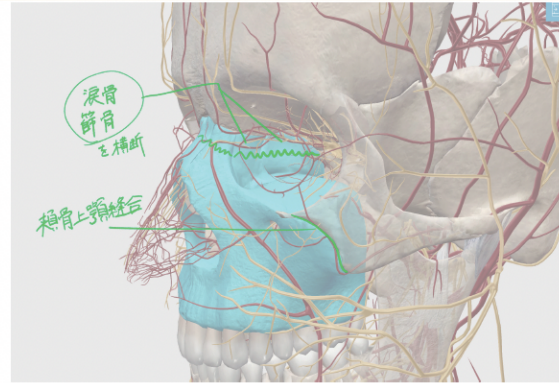
- 上顎骨と鼻骨が一塊となって周囲から分離する状態
- 頬骨は含まれない
- 錐形骨折



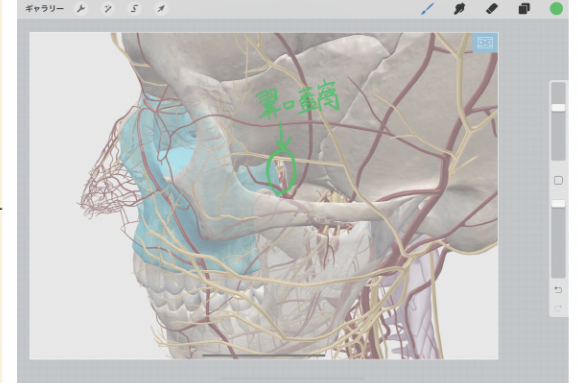
鼻骨と上顎骨前頭突起を横断



翼状突起の中央



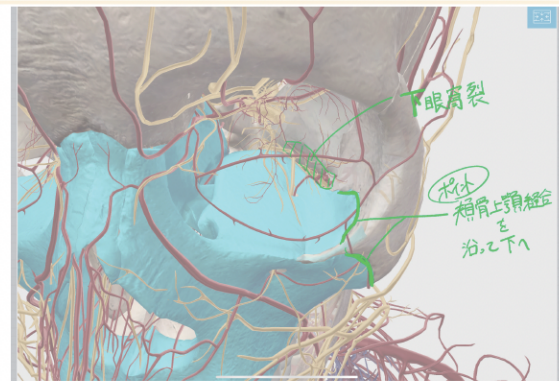
涙管と篩骨を横断



翼口蓋窩

LeFort II型

骨折線

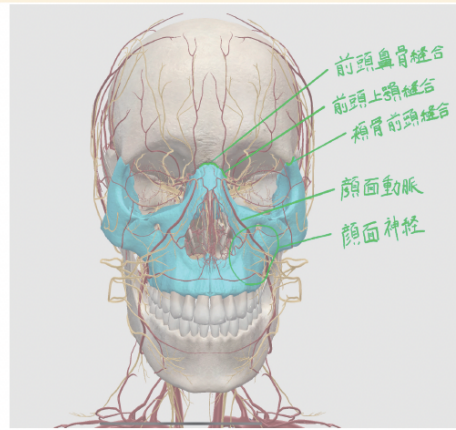


頬骨上顎縫合(内側)

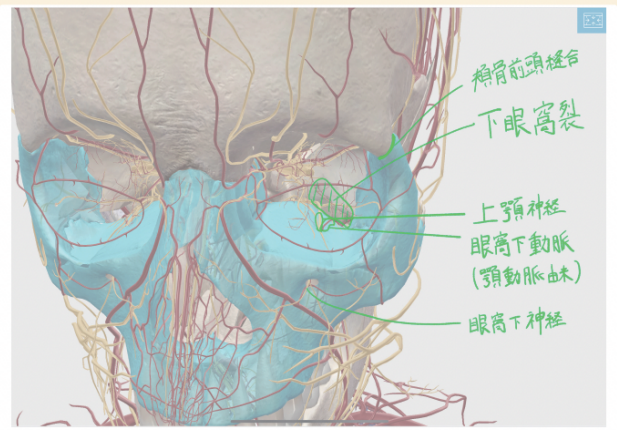
症状

- 腫脹
  - 上顎歯槽粘膜
  - 下目瞼
- 複視

概要 ○ 中顔面が一塊として頭蓋底から分離された状態 ○ 頭蓋顔面分離状態

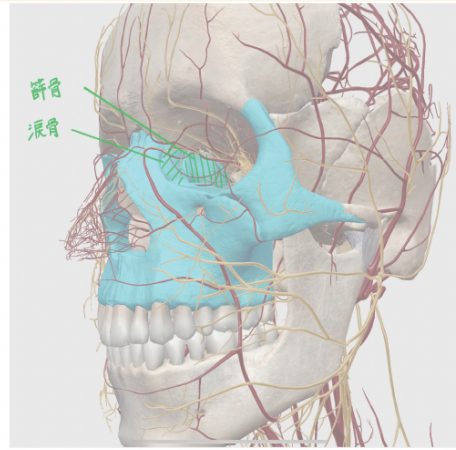


前頭鼻骨縫合・前頭上顎縫合・頬骨前頭縫合

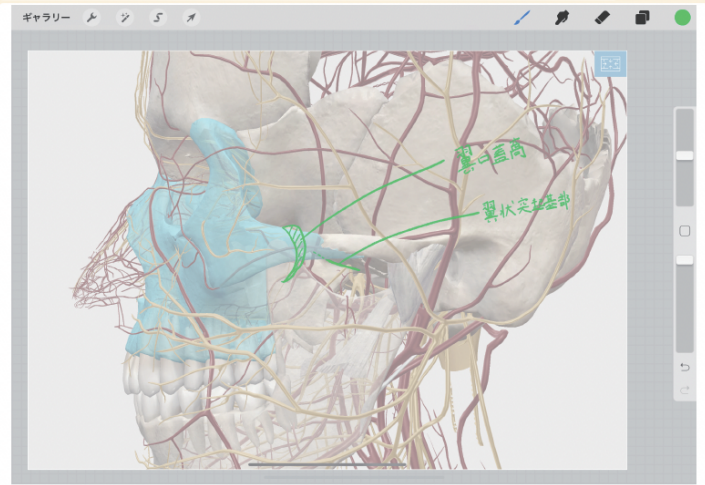


下眼窩裂

骨折線(動画あり)



涙骨と篩骨の上部



翼口蓋窩と翼状突起の基部

LeFort III型

症状

- 顔面全体の腫脹
- 複視
- 出血
  - 眼球結膜
  - 眼瞼結膜下
  - 眼窩周囲のメガネ用出血
- 眼窩や頭蓋底の損傷
  - 臭覚の脱失 ○ 半年くらい続く
  - 髄液の鼻漏れ
- 眼窩下神経の損傷(たまにある) ○ 国試では眼窩下神経の損傷は1と2型

原因

顔面へ正面から鼻骨や頬骨に強い力が加わる

<翼口蓋窩と交通する部位>

- ・ 内方の蝶口蓋孔：鼻腔
- ・ 外方の翼上顎裂：側頭下窩
- ・ 前方の下眼窩裂：眼窩
- ・ 後方の翼突管：外頭蓋底
- ・ 上方の正円孔：内頭蓋底の中頭蓋窩
- ・ 下方の大口蓋管と小口蓋管：口腔

交通しているもの

