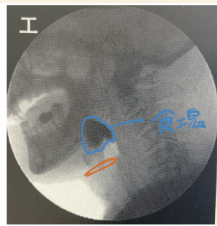


喉頭侵入と誤嚥の違い？(111)

食塊が喉頭～声門

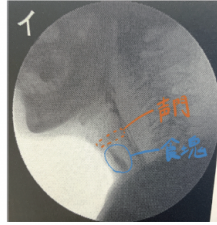
喉頭侵入



VF(ビデオ嚥下造影)

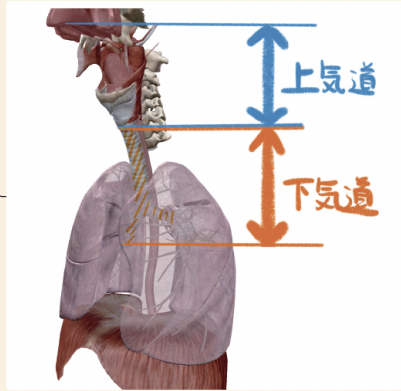
声帯を超えて気管に流入

誤嚥



VF(ビデオ嚥下造影)

上気道と下気道の違いは？



上気道

鼻腔から喉頭まで

上気道異物のとき

- 嚙声
- 失声
- チアノーゼ

下気道

気管から気管枝まで

下気道異物のとき

- 咳嗽発作(がいそう)
- 喘鳴(ぜいめい)
- 呼吸困難