

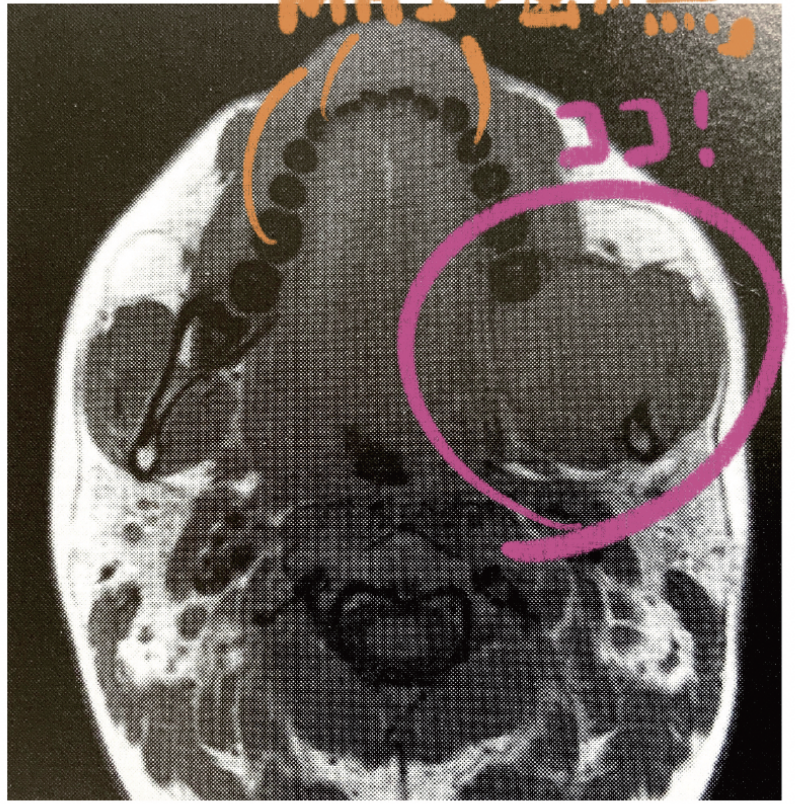
種類

1 T1強調 ○ 脂肪強調

2 脂肪抑制造影T1 ○ がドリニウムを使用

3 T2強調 ○ 水強調

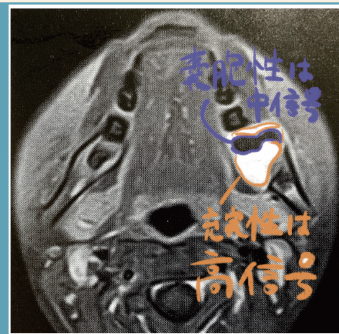
T1強調像



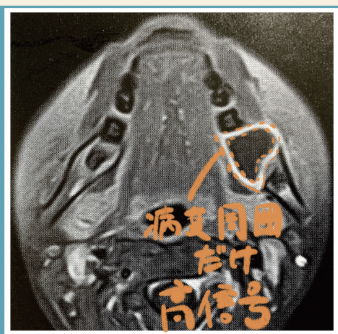強調像

詳しく

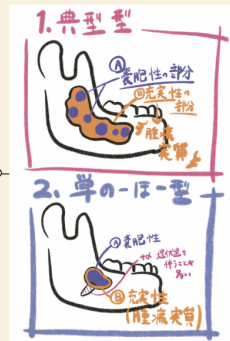
脂肪抑制造影T1



エナメル上皮腫の典型症例(充実・多嚢胞)  
(脂肪抑制造影T1)

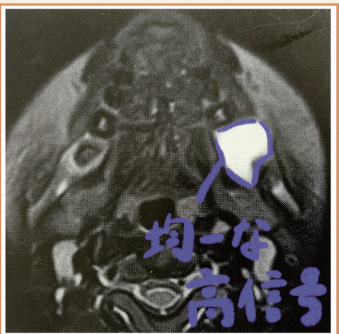


エナメル上皮腫の単嚢胞型  
(脂肪抑制造影T1)

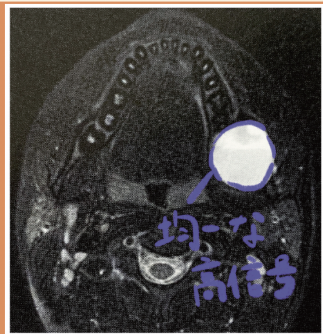


脂肪抑制造影T1  
高信号は腫瘍実質(図オレンジ)

T2強調



エナメル上皮腫の単嚢胞型  
(脂肪抑制T2)



含歯性嚢胞  
(脂肪抑制T2)