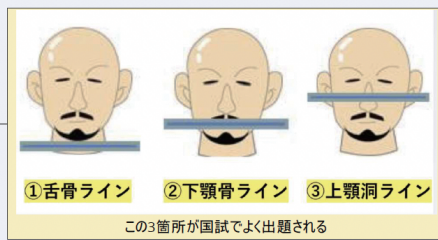
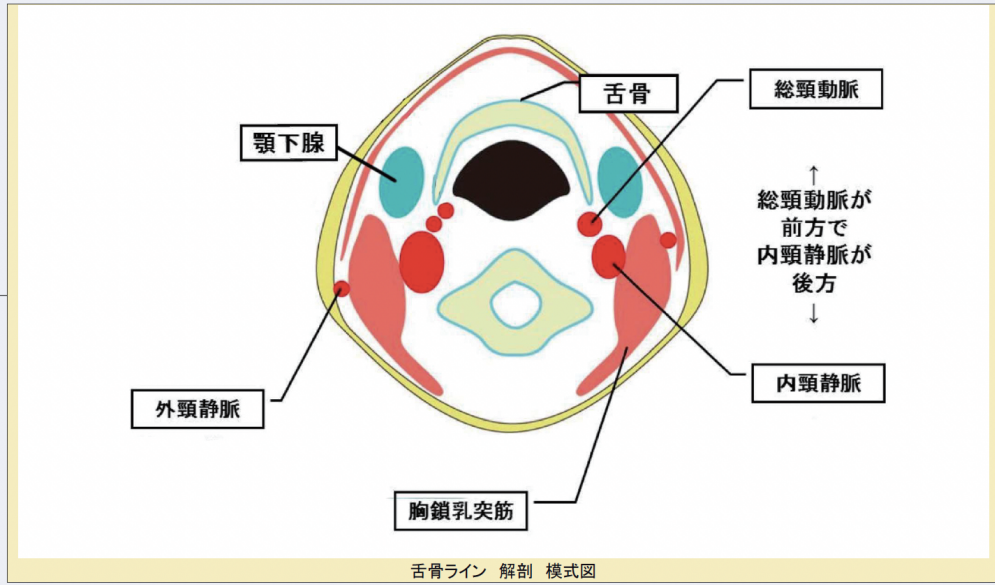
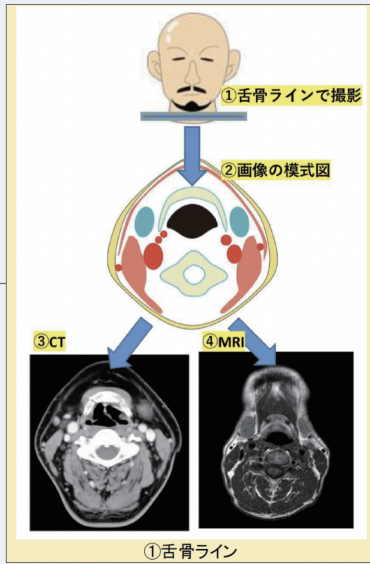


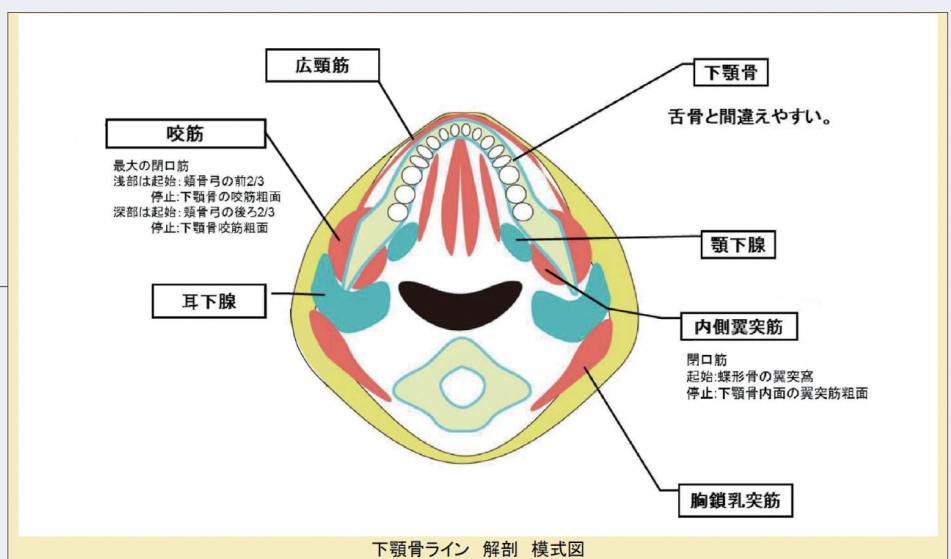
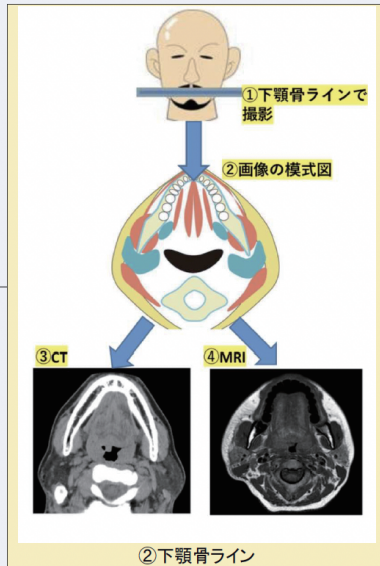
CTやMRIの断面図でよく出題される位置



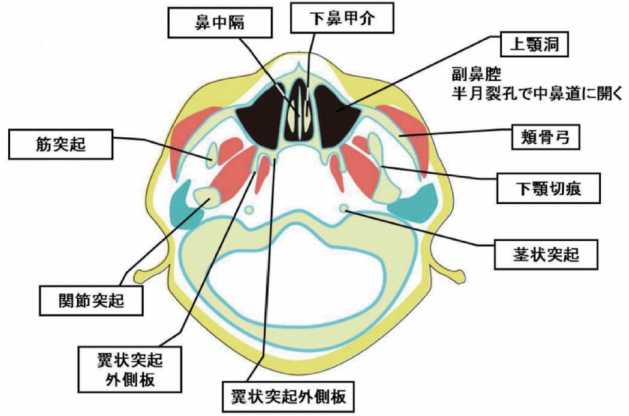
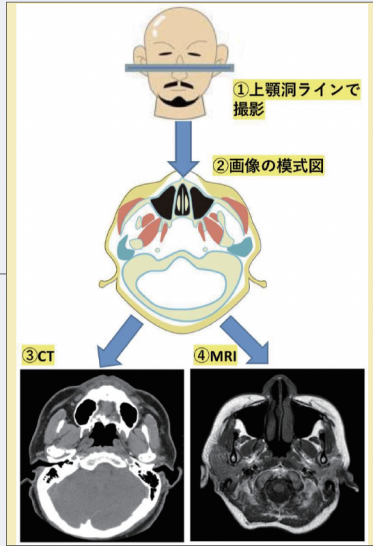
①舌骨ライン



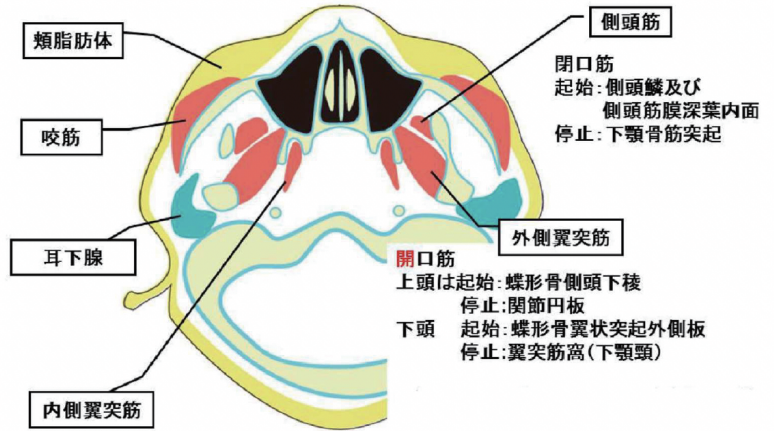
②下顎骨ライン



③上顎洞ライン



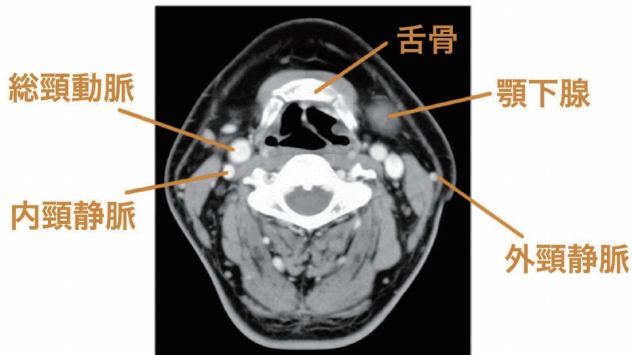
上顎洞ライン 解剖 模式図



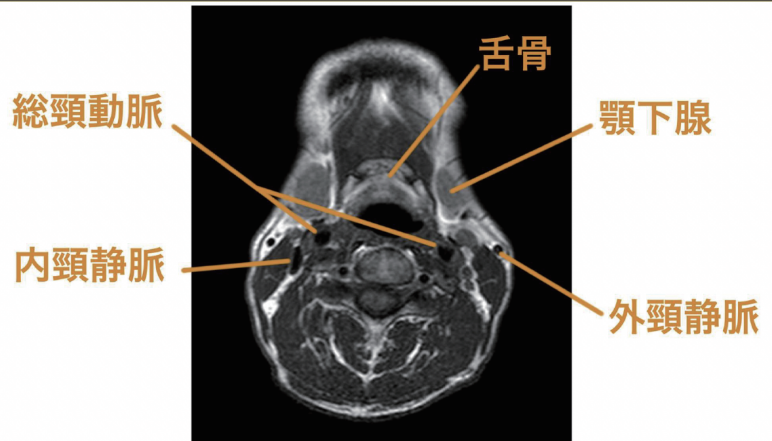
上顎洞ライン 解剖 模式図

実際の画像所見

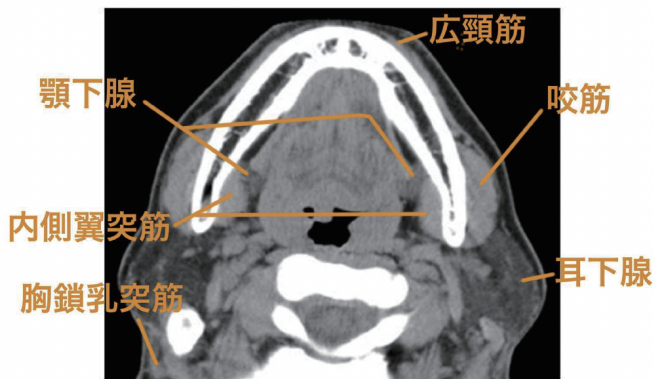
ラベル1



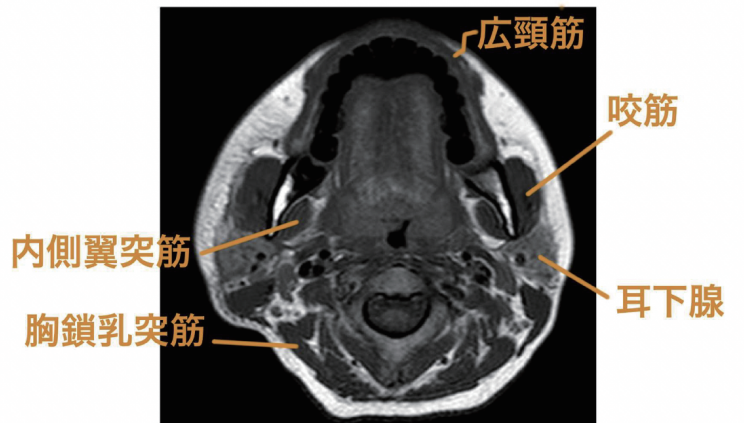
舌骨ライン CT



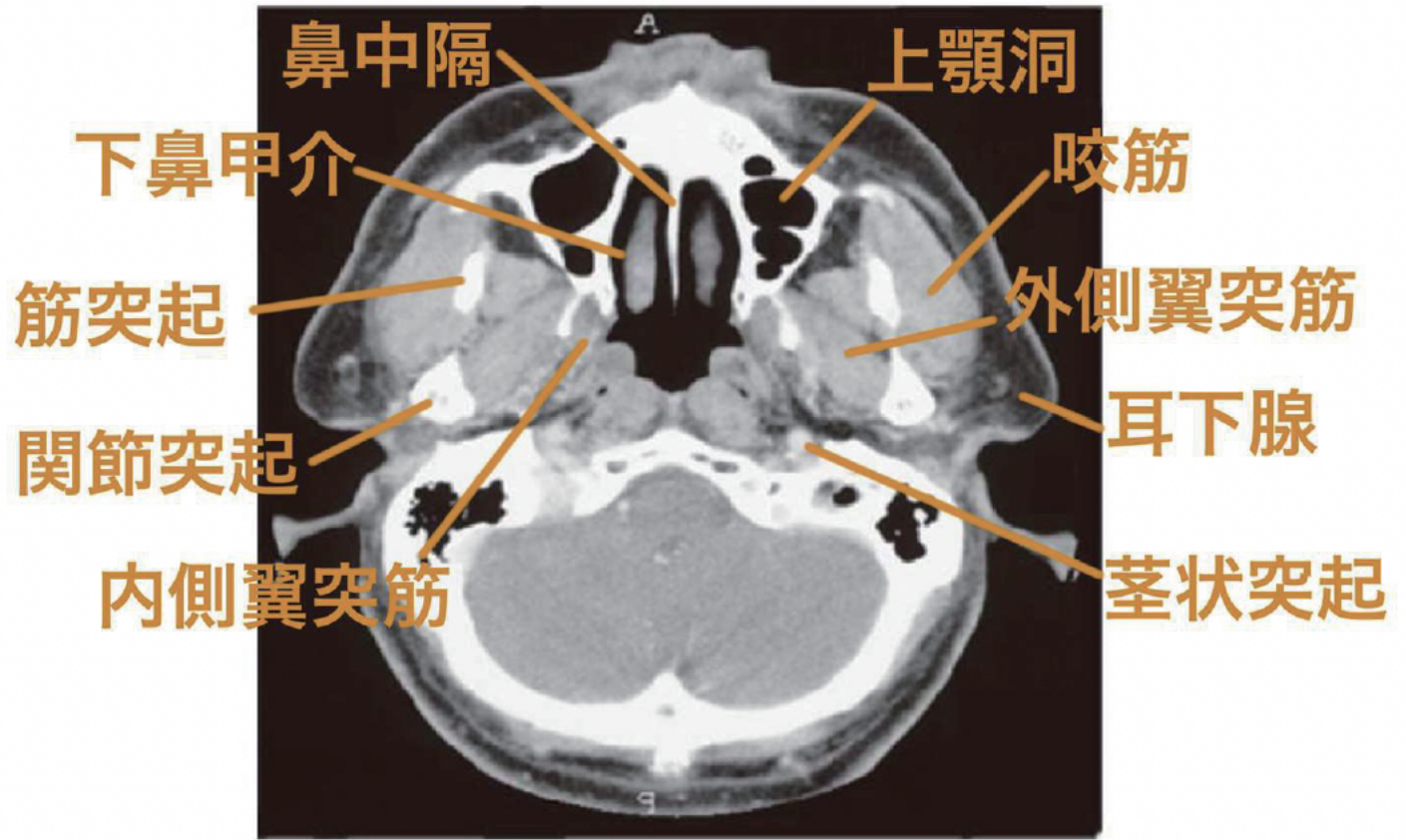
舌骨ライン MRI



下顎骨ライン CT



下顎骨ライン MRI



上顎洞ライン CT