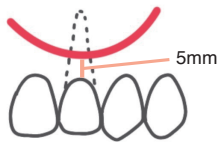
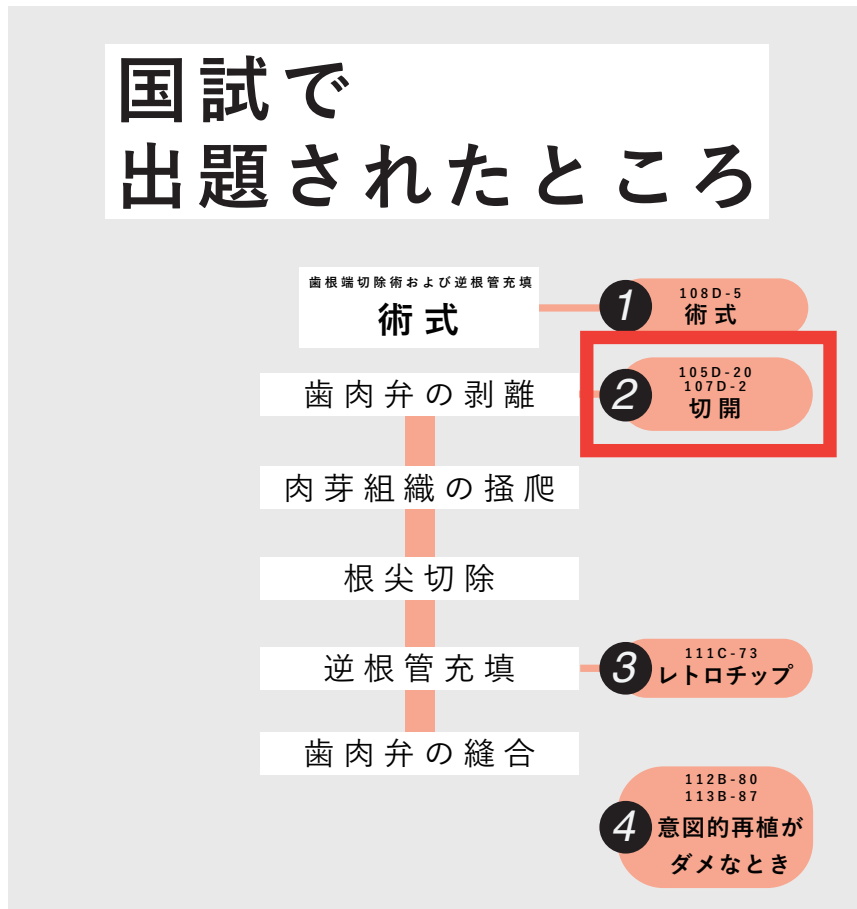
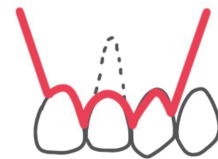


国試で 出題されたところ



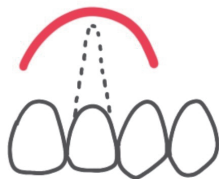
Partsch 法

切開線の弧を歯肉縁に向けた半月形の切開
骨欠損上に切開線が来ないように注意



Wassmund 法

病巣が大きくても使える
歯肉退縮の恐れがあり、補綴物には注意

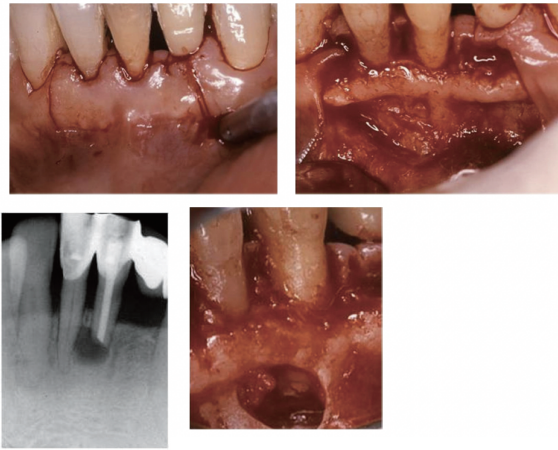


Pichler 法

切開線の弧を歯肉頬移行部に向けた半月形の切開

105D-20

60歳の男性。下顎左側中切歯の根管充填後の長期観察で根尖部透過像が消失せず、他院からの紹介で来院した。自覚症状はないという。外科的歯内療法を行うこととした。術前の口腔内写真(別冊No. 20A)、エックス線写真(別冊No. 20B)、術中の口腔内写真(別冊No. 20C)及び術直後のエックス線写真(別冊No. 20D)を別に示す。

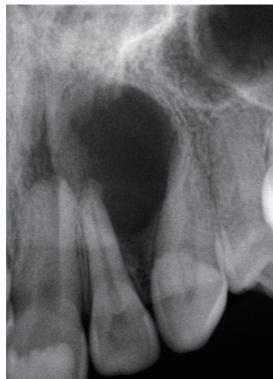


術中に行ったのはどれか。2つ選べ。

- a 半月形切開
- b 歯根尖切除
- c 逆根管充填
- d 骨補填材充填
- e 炎症組織の除去

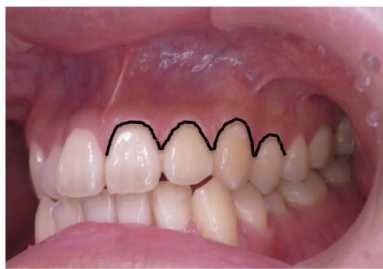
107D-2

42歳の女性。上顎左側前歯部歯肉の腫脹を主訴として来院した。2か月前に気付いたという。軽度の圧痛を認めるが、波動は触知しない。歯髄電気診の結果、上顎左側中切歯と犬歯は生活歯、側切歯は失活歯であった。歯内療法で改善しないため手術を行うこととした。初診時のエックス線写真(別冊 No. 2A)と切開線の写真(別冊 No. 2B)を別に示す。

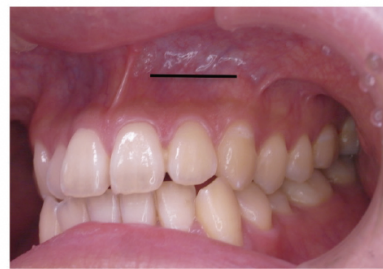

適切な切開線はどれか。1つ選べ。

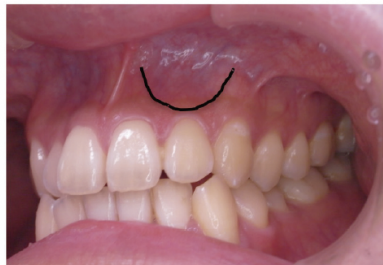
- a ア
- b イ
- c ウ
- d エ
- e オ



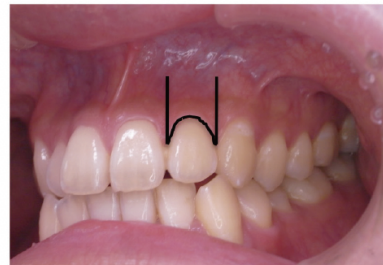ア



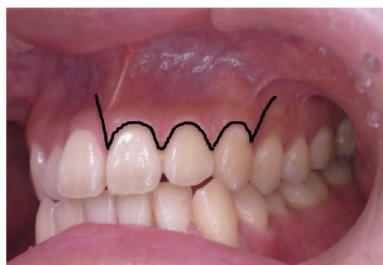
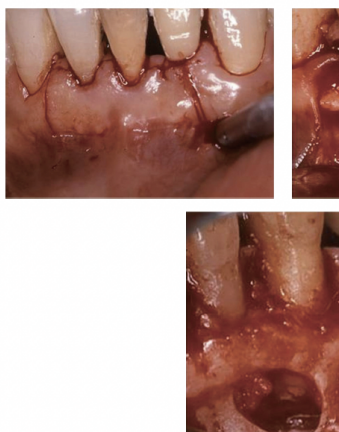イ



ウ



エ



オ