

基本

歯根端切除術および逆根管充填

術式

1 歯肉弁の剥離

2 肉芽組織の搔爬

3 根尖切除

4 逆根管充填

5 歯肉弁の縫合

国試で 出題されたところ

歯根端切除術および逆根管充填

術式

1

108D-5
術式

歯肉弁の剥離

2

105D-20
107D-2
切開

肉芽組織の搔爬

根尖切除

逆根管充填

3

111C-73
レトロチップ

歯肉弁の縫合

4

112B-80
113B-87
意図的再植が
ダメなとき

基本

歯根端切除術および逆根管充填

術式

- 1 歯肉弁の剥離
- 2 肉芽組織の搔爬
- 3 根尖切除
- 4 逆根管充填
- 5 歯肉弁の縫合

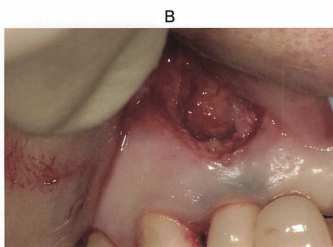
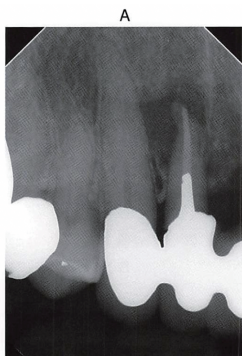
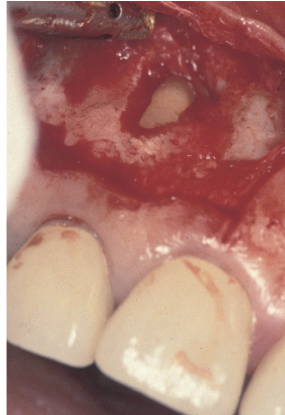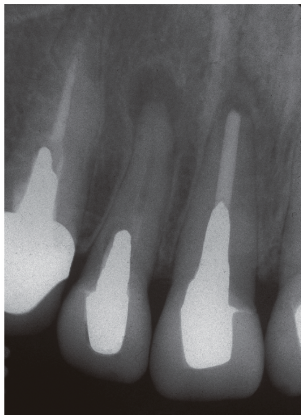
5 42歳の女性。上顎右側側切歯の根尖部腫脹を訴えて来院した。2]に対して根尖外科手術を実施することとした。初診時のエックス線写真(別冊 No.5A)と処置中の口腔内写真(別冊 No.5B)を別に示す。

その後に行った処置を表に示す。

- | |
|-----------|
| ア 縫合 |
| イ 根尖切除 |
| ウ 逆根管充填 |
| エ 肉芽組織の搔爬 |

正しい順序はどれか。1つ選べ。

- a イ→ウ→エ→ア
- b ウ→イ→エ→ア
- c ウ→エ→イ→ア
- d エ→イ→ウ→ア
- e エ→ウ→イ→ア



90 49歳の女性。上顎前歯部歯肉の腫脹を主訴として来院した。患者は補綴装置の除去を希望しなかったため、上顎右側側切歯に対して外科的歯内療法を行うこととした。初診時のエックス線画像(別冊 No.29A)と処置中の口腔内写真(別冊 No.29B)を別に示す。

治療過程を実施の順番に並べよ。

解答: ①→②→③→④→⑤→縫合

- a 歯根尖切除
- b 逆根管充填
- c 歯肉弁の復位
- d 根尖病変の摘出
- e 逆根管充填窩洞の形成